

Gaëlle CHEISSON

Prise en charge initiale d'un traumatisme du bassin

Les traumatismes du bassin sont fréquents et graves. Ils sont généralement secondaires à des accidents de la voie publique à cinétique violente ou à des chutes de grande hauteur expliquant ainsi la fréquence des lésions associées.



Gaëlle CHEISSON

Le pronostic vital étant le plus souvent engagé, la prise en charge de ces patients constitue un véritable défi. En effet, les objectifs de la prise en charge initiale sont de traiter les défaillances cardio-circulatoires et les détresses ventilatoires aiguës en réalisant de façon concomitante un bilan lésionnel le plus précis possible. Ceci permettra un accueil et une prise en charge du patient dans la structure hospitalière la plus adaptée et dans les meilleures conditions au sein d'une équipe multidisciplinaire associant réanimateurs, chirurgiens, radiologues et biologistes.

ASPECTS ÉPIDÉMIOLOGIQUES

La mortalité est non négligeable, estimée entre 8 et 20% pour les traumatismes fermés et s'élevant à 50% pour les traumatismes ouverts^[1].

L'origine de cette mortalité est mixte avec une responsabilité qui paraît partagée entre les lésions associées fréquentes, principalement crâniennes ou viscérales et le syndrome hémorragique^[2,3]. Mucha et Welch avaient observé que la mortalité des traumatismes du bassin (*toutes formes confondues*) sans signe de saignement était de 3%, alors qu'elle s'élevait à 42% lorsqu'il existait un choc hémorragique^[4].

« accidents
à cinétique
violente »



© Donteville Engueran.

• Les fractures par cisaillement (5% des cas).

Elles sont classiquement consécutives aux chutes de grande hauteur et entraînent un déplacement du bassin dans le plan vertical associant des lésions antérieures et postérieures très sévères. Le déplacement est souvent important entraînant une instabilité majeure.

• Dans 20% des cas, il y a combinaison de ces trois mécanismes principaux à l'origine de pathologies complexes.

Mots clés

Traumatisme, bassin, hémostase, choc hypovolémique

Résumés

Les traumatismes du bassin sont souvent en relation avec un accident à cinétique élevée. Les lésions associées sont fréquentes. La prise en charge initiale est centrée sur le contrôle du choc hémorragique. La contention précoce est d'intérêt majeur. Elle peut se faire par de nombreux moyens, spécialisés (ceinture pelvienne) ou improvisés (drap). Le contrôle de l'hémostase peut conduire à réaliser une embolisation artérielle. Les traumatisés du bassin doivent être considérés comme des polytraumatisés, et rapprochés d'une structure spécialisée.

ASPECTS PHYSIOPATHOLOGIQUES

MÉCANISMES LÉSIONNELS

Il est décrit classiquement trois mécanismes lésionnels principaux :

• **Les traumatismes par compression latérale**, les plus fréquents (50% des cas). Ils associent le plus souvent des lésions de l'aile iliaque, des branches ilio- et ischiopubiennes. Ces traumatismes s'observent classiquement lors des accidents de la voie publique impliquant les piétons ou les deux roues.

• **Les traumatismes par compression antéro-postérieure** (25% des cas). L'exemple typique est le choc frontal entre deux véhicules qui entraîne des lésions le plus souvent bilatérales avec disjonction de la symphyse pubienne dites lésions en « *open book* » et des lésions sacro-iliaques.

ESPACE RÉTROPÉRITONÉAL

Les traumatismes du bassin peuvent mettre en jeu le pronostic vital du malade par l'abondance de l'hématome rétropéritonéal (HRP) qui se constitue.

L'espace rétropéritonéal (ERP) est un espace relativement clos, délimité en avant par le péritoine pariétal postérieur, en arrière par le rachis, en haut par le diaphragme et en bas par le pelvis. La notion d'auto-tamponnement des HRP a récemment été précisée par une étude réalisée sur des cadavres^[5]. Les auteurs ont démontré qu'un traumatisme du bassin pouvait modifier considérablement sa compliance. Ainsi, la perfusion de 5 litres de liquide dans un ERP sain génère une pression dans ce même espace de 30 mmHg. Après une fracture du bassin, l'infusion de 22 litres n'est pas suffisante pour obtenir une telle pression. Il semble donc illusoire d'attendre que l'HRP génère une pression

suffisante pour arrêter une hémorragie qu'elle soit veineuse ou artérielle. Cette étude apporte aussi 2 informations importantes :

- La fixation du bassin fracturé par un fixateur externe permet de gagner quelques mmHg de pression à volume égal. Le fixateur externe peut donc contribuer à l'hémostase d'une hémorragie rétropéritonéale.
- La laparotomie produit une chute de pression de 22 à 28 mmHg dans l'ERP. En cas d'HRP isolé, la laparotomie doit donc être proscrite : elle pourrait être responsable d'une majoration d'un saignement existant ou entraîner le resaignement d'une hémorragie jusque là tamponnée. De plus, l'hémostase chirurgicale d'un saignement rétropéritonéal veineux est extrêmement difficile à réaliser et nécessite en général une fermeture sur champs.

ASPECTS DIAGNOSTIQUES

EN PRÉHOSPITALIER :

Prise en charge : stratégie initiale :

Un patient présentant un traumatisme du bassin doit être considéré comme un patient polytraumatisé. La procédure de prise en charge initiale de tout traumatisé doit être standardisée. Le contrôle des voies aériennes, la mise en place d'un collier cervical rigide avec immobilisation de la tête et du rachis en rectitude et l'oxygénothérapie au masque sont un préalable indiscutable. Après la mise en place d'une voie d'abord veineuse, l'intubation oro-trachéale doit être réalisée en cas d'altération de la conscience ($GCS \leq 8$), d'état de choc ou de détresse respiratoire associée.

« sondage vésical contre-indiqué en préhospitalier »

La base du monitoring est constituée par la surveillance cardiovasculaire (*électrocardioscope*), de la pression artérielle automatique intermittente, de la SpO_2 et si possible de la capnographie au niveau des gaz expirés.

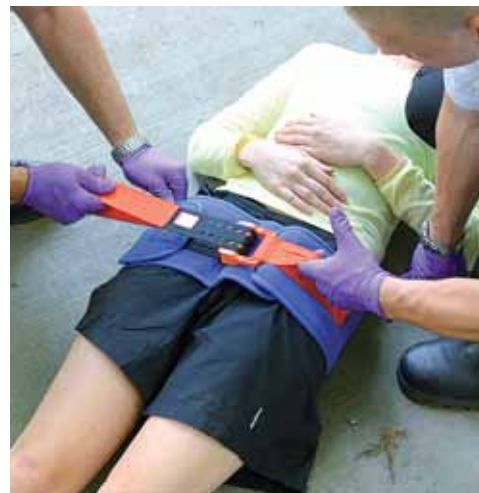Le sondage vésical est toujours contre-indiqué en préhospitalier en cas de suspicion de traumatisme du bassin.

Dans tous les cas, il est fondamental d'assurer la contention orthopédique par l'intermédiaire d'une planche d'immobilisation (*type Baxstrap™*) ou à défaut d'un matelas coquille et de soustraire la victime de l'environnement hostile.

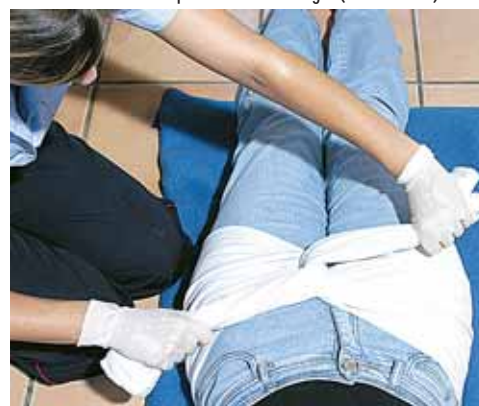La stratégie thérapeutique en urgence ne peut pas être orientée par le type lésionnel ou le caractère instable des fractures : elle repose avant tout sur le statut hémodynamique du patient et la présence de lésions associées. La prise en charge initiale de ces patients est bien entendu centrée sur le contrôle du choc hémorragique, par la correction de l'hypovolémie (*expansion volémique par cristalloïdes ou colloïdes, transfusion de culots érythrocytaires*) mais aussi par la correction des troubles de l'hémostase. Le remplissage vasculaire doit être réalisé si possible par des veines se drainant dans le territoire cave supérieur.

Contention :

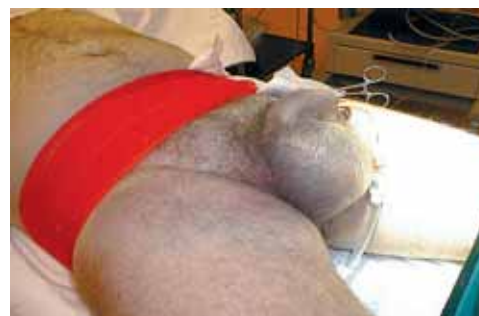Devant une instabilité hémodynamique et la suspicion d'une fracture du bassin, il peut être recouru



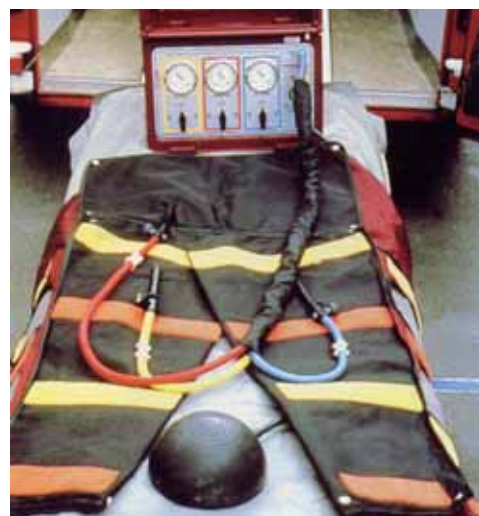Contention sur ceinture pelvienne SAM Sling® (voir UP N°73).



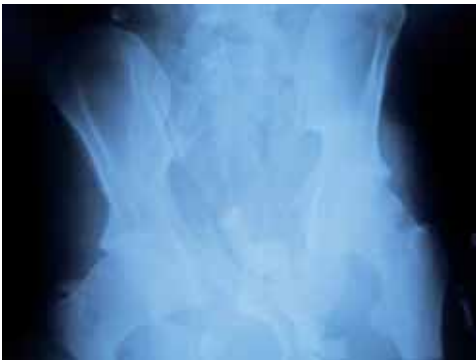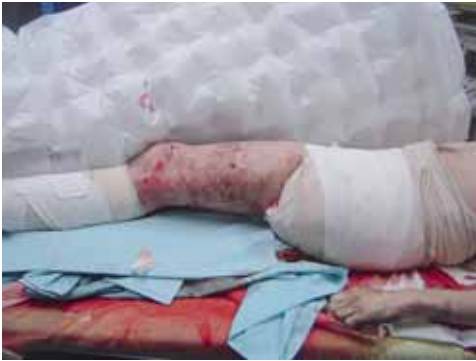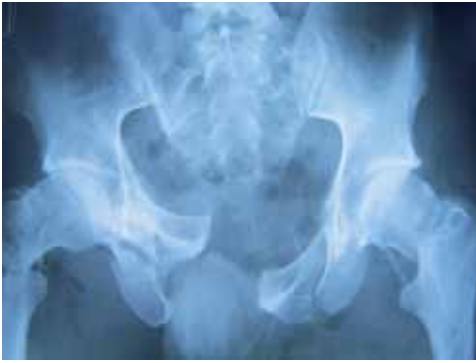Placer le drap non roulé sous le bassin, au niveau des grands trochanters. S'assurer avant de serrer qu'aucun objet ne se trouve dans les poches. Serrer autour du bassin en respectant les rapports anatomiques. Bloquer le serrage par un noeud ou des pinces.



Ceinture pelvienne. Service des Urgences Genève. © B. Vermeulen.



Pantalon anti-choc de la BSPP.



Annexe 1 : Radiographies de bassin avant et après contention par bandes élastiques chez un patient en choc hémorragique.

en urgence à l'utilisation du pantalon antichoc. Le pantalon antichoc présente un double intérêt hémodynamique et hémostatique. La mise en place d'un pantalon antichoc impose dans tous les cas une intubation trachéale et une ventilation mécanique. De principe, le pantalon antichoc est contre-indiqué chez le polytraumatisé suspect de lésions thoraciques graves. Il existe également un risque d'ischémie des membres inférieurs responsable dans certains cas de syndromes de loges. Ce risque impose une surveillance très attentive et l'utilisation de pressions de gonflage basses. La responsabilité largement prédominante des lésions artérielles dans le syndrome hémorragique justifie la place prépondérante de cette technique dans l'arsenal thérapeutique en urgence^[4,6]. La contention par un drap ou une ceinture enroulant le bassin au niveau des grands trochanters et serré fortement est simple à réaliser, peu coûteuse et efficace dans un premier temps (*Annexe 1*). Selon un premier bilan clinique et notamment la présence d'un syndrome hémorragique, il est alors fondamental de diriger ces patients vers des cen-

tres spécialisés disposant d'une équipe médico-chirurgicale entraînée.

La prise en charge des polytraumatisés en état de choc doit donc au mieux être réalisée dans un centre pouvant assurer la radiologie interventionnelle 24h/24h. Ce d'autant qu'il a clairement été démontré que, pour des polytraumatisés en état de choc, la réalisation d'un bilan initial dans un premier centre, puis l'acheminement par transport secondaire vers un deuxième centre constitue pour le malade une perte de chance^[7].

L'ARRIVÉE A L'HÔPITAL :

Le défi relevé par l'équipe d'accueil est d'obtenir un bilan lésionnel précis tout en réalisant les manœuvres nécessaires à la survie et/ou à la stabilisation du malade. Cette première phase est particulièrement importante et doit répondre à un impératif de rapidité (*20 à 30 minutes*) pour ne pas retarder le traitement étiologique des états de choc hémorragiques et permettre la stratification des priorités thérapeutiques.

Bilan clinique :

Il comprend :

- L'évaluation de la ventilation, de l'état de conscience et de l'état hémodynamique.
- L'examen clinique rapide et complet chez un patient entièrement dévêtu, comprenant de façon systématique l'auscultation cardiopulmonaire, la palpation de l'abdomen, du bassin et des zones lésées, l'examen cutané comprenant les plaies éventuelles et la recherche de déformations anatomiques évoquant un foyer de fracture. L'examen neurologique doit évaluer l'état de conscience, les signes éventuels de localisation et les arguments cliniques pour une lésion traumatique médullaire.
- Les signes cliniques de fracture du bassin sont importants à rechercher chez le malade éveillé. Ainsi, une étude américaine a pu démontrer que l'absence de douleur et de mobilité du bassin pouvait être suffisante pour infirmer le diagnostic du bassin (*valeur prédictive négative = 99,9%*)^[8]. Cependant, l'examen clinique n'est pas suffisant chez un malade inconscient et/ou sédaté, hyperalgique ou en état de choc. Dans ce contexte, les touchers pelviens sont indispensables à la recherche d'arguments pour une ouverture de la fracture du bassin dans la filière génitale ou dans le rectum. La palpation d'une esquille osseuse associée ou non à la constatation d'une plaie vaginale ou rectale doit influencer la stratégie thérapeutique et motiver un avis spécialisé. Une hématurie est peu spécifique chez un polytraumatisé, mais son association à une rétention aiguë d'urine oriente vers une lésion de l'urètre membraneux compliquant 5% des fractures du bassin chez l'homme^[9]. La pose d'une sonde urinaire est alors contre-indiquée et nécessite un avis spécialisé ou à défaut, la pose d'un cathéter sus pubien.

Bilan radiologique :

Les 4 examens radiologiques suivants sont indispensables au débrouillage initial. Leur réalisation dans les mains d'une équipe mobilisée et rodée à ce type de prise en charge ne prend que quelques minutes : radiographie du thorax de face, radio-

Bibliographie

1. Rothenberger D, Velasco R, Strate R, Fischer RP, Perry JF, Jr.: Open pelvic fracture: a lethal injury. *J Trauma* 1978;18:184-187.
2. Moreno C, Moore EE, Rosenberger A, Cleveland HC: Hemorrhage associated with major pelvic fracture: a multispecialty challenge. *J Trauma* 1986;26:987-994.
3. Downs AR, Dhalla S: Hemorrhage and pelvic fractures. *Can J Surg* 1988;31:89-90.
4. Mucha P, Jr., Welch TJ: Hemorrhage in major pelvic fractures. *Surg Clin North Am* 1988;68:757-773.
5. Grimm MR, Vrahas MS, Thomas KA: Pressure-volume characteristics of the intact and disrupted pelvic retroperitoneum. *J Trauma* 1998;44:454-459.
6. Mattox KL, Bickell WH, Pepe PE, Mangelsdorff AD: Prospective randomized evaluation of antishock MAST in post-traumatic hypotension. *J Trauma* 1986;26:779-786.
7. Sampalis JS, Denis R, Frechette P, Brown R, Fleiszer D, Mulder D: Direct transport to tertiary trauma centers versus transfer from lower level facilities: impact on mortality and morbidity among patients with major trauma. *J Trauma* 1997;43:288-295; discussion 295-286.
8. Salvino CK, Esposito TJ, Smith D, Dries D, Marshall W, Flisak M, Gamelli RL: Routine pelvic x-ray studies in awake blunt trauma patients: a sensible policy? *J Trauma* 1992;33:413-416.
9. Fallon B, Wendt JC, Hawtrey CE: Urological injury and assessment in patients with fractured pelvis. *J Urol* 1984;131:712-714.
10. Eastridge BJ, Starr A, Minei JP, O'Keefe GE, Scalea TM: The importance of fracture pattern in guiding therapeutic decision-making in patients with hemorrhagic shock and pelvic ring disruptions. *J Trauma* 2002;53:446-450; discussion 450-441.

graphie du bassin de face, radiographie du rachis cervical de profil, échographie abdominale.

Algorithme décisionnel :

Après cette courte et nécessaire réanimation, l'équipe médicale doit pouvoir répondre à cette question primordiale : le patient est-il stable, stabilisé ou instable ? Ce sont en effet les paramètres hémodynamiques qui vont décider de la réalisation d'un geste thérapeutique immédiat ou de la poursuite du bilan radiologique.

- Ainsi, un patient stable pourra bénéficier d'un examen scannographique du crâne, d'un angioscanner thoraco/adomino/pelvien et rachidien. Ce bilan secondaire pourra alors reposer la question d'une intervention chirurgicale ou de la réalisation d'une artériographie à visée diagnostique ou thérapeutique (*embolisation*).

- Un malade en état de choc non stabilisé doit partir au plus vite vers le lieu du traitement étiologique : bloc opératoire et/ou artério-embolisation

- Un malade en état de choc stabilisé par un remplissage continu et par un traitement par vasopresseurs ne doit pas être envoyé à tort pour un « **bilan complémentaire** » avant que l'on ait formellement éliminé la nécessité d'une laparotomie en urgence ou d'une embolisation.

Dans ce contexte et en l'absence de données tranchées dans la littérature, le consentement actuel tend à privilégier l'intervention chirurgicale en cas de choc hémorragique avec hémopéritoine et fracture du bassin, les fractures spléniques étant plus souvent en cause. Cependant, la présence de signes cliniques et/ou radiologiques d'HRP pourrait inciter à la réalisation première d'une embolisation artérielle du rétropéritoine mais aussi splénique ou hépatique ^[10].

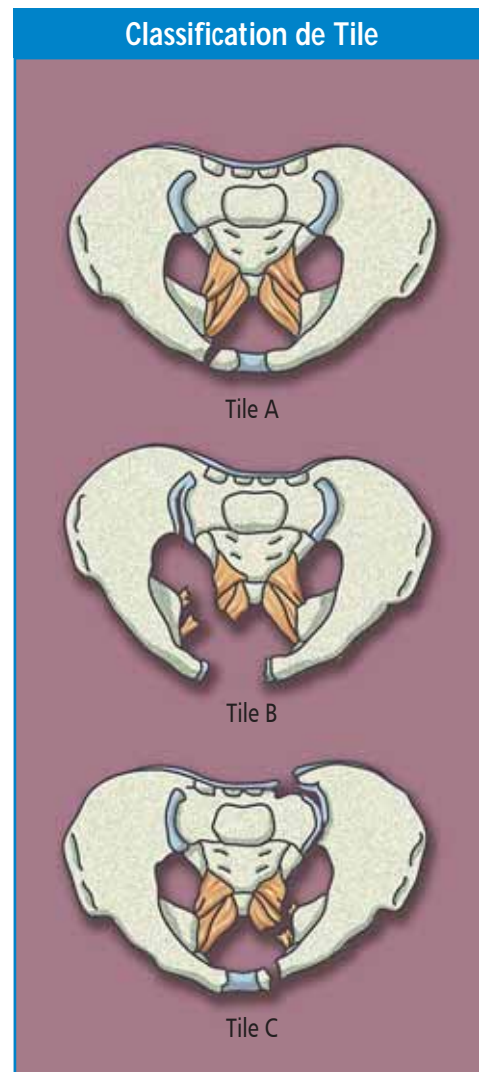
MOYENS THÉRAPEUTIQUES

EMBOLISATION ARTÉRIELLE :

L'embolisation au cours de l'artériographie artérielle est un moyen sûr et efficace d'arrêter un saignement pelvien. L'embolisation peut être efficace lors d'un saignement artériel (*embolisation de l'artère lésée*) mais aussi en cas de saignement d'origine veineuse (*embolisation du territoire en cause responsable d'une diminution du retour veineux et donc du saignement*).

Les avantages de l'hémostase réalisée au cours de l'angiographie sont triples :

- L'angiographie permet de faire un bilan précis des traumatismes vasculaires en identifiant les lésions responsables du saignement ou celles qui sont susceptibles de saigner secondairement.
- L'hémostase se fait sans ouverture du péritoine ou du rétropéritoine. L'hématome rétropéritonéal peut donc participer à l'hémostase par tamponnement.
- Les complications de l'embolisation sont rares. Des auteurs rapportent dans une série de 80 patients une efficacité de 95% sur le contrôle du saignement secondaire à des lésions abdominales ou pelviennes avec moins de 5% de complications ^[11]. Ces dernières peuvent être bénignes, à type de nécroses tissulaires (*syndrome post-embolisation*) se traduisant par des signes aspécifiques associant



Tile A : Fracture stable. Tile B : Fracture avec instabilité horizontale. Tile C : Fracture avec instabilité verticale et horizontale.

fièvre, nausées, vomissements, hyperleucocytose qui ne requièrent qu'un traitement symptomatique. Plus graves, quoique très rares, sont les complications ischémiques cutanées, rectales, vésicales et utérines ^[12].

Ces trois avantages sont à mettre en balance avec les risques de complications d'une intervention chirurgicale dont la réalisation peut aggraver la situation en décompressant un hématome rétropéritonéal, et dont le résultat final est vraisemblablement moins sûr, exposant à une aggravation du choc hémorragique en peropératoire et à une majoration importante du risque infectieux ultérieur. L'hémostase ainsi réalisée par obstruction endovasculaire permet le plus souvent une restauration d'un état hémodynamique satisfaisant et l'arrêt des transfusions massives quasiment pendant la procédure.

Dans le cadre d'un saignement traumatique, l'objectif n'est pas d'entraîner une nécrose tissulaire mais de diminuer transitoirement la pression de perfusion pour favoriser les mécanismes endogènes d'hémostase. Les résultats de cette technique sont très encourageants puisque certains travaux rapportent un taux d'hémostase réussie de près de 100% ^[11,13-15] avec des taux de survie de 50 à 80%

Bibliographie (suite)

11. Velmahos GC, Toutouzas KG, Vassiliu P, Sarkisyan G, Chan LS, Hanks SH, Berne TV, Demetriades D: A prospective study on the safety and efficacy of angiographic embolization for pelvic and visceral injuries. *J Trauma* 2002;53:303-308; discussion 308.

12. Sieber PR: Bladder necrosis secondary to pelvic artery embolization: case report and literature review. *J Urol* 1994;151:422.

13. Agolini SF, Shah K, Jaffe J, Newcomb J, Rhodes M, Reed JF, 3rd: Arterial embolization is a rapid and effective technique for controlling pelvic fracture hemorrhage. *J Trauma* 1997;43:395-399.

14. Wong YC, Wang LJ, Ng CI, Tseng IC, See LC: Mortality after successful transcatheter arterial embolization in patients with unstable pelvic fractures: rate of blood transfusion as a predictive factor. *J Trauma* 2000;49:71-75.

15. Pereira SJ, O'Brien DP, Luchette FA, Choe KA, Lim E, Davis Jr K, Hurst JM, Johannigman JA, Frame SB: Dynamic helical computed tomography scan accurately detects hemorrhage in patients with pelvic fracture. *Surgery* 2000;128:678-685.

16. Latenser BA, Gentilello LM, Tarver AA, Thalgot JS, Batdorf JW: Improved outcome with early fixation of skeletally unstable pelvic fractures. *J Trauma* 1991;31:28-31.

17. Nordin J: Fractures du bassin. *Rev Chir Orthop* 1997;83 (suppl III):55-108.

18. Ganz R, Krushell RJ, Jakob RP, Kuffer J: The antishock pelvic clamp. *Clin Orthop* 1991;71-78.

chez des patients présentant des traumatismes graves du bassin ^[4,14].

Une fois l'embolisation initiale réalisée, le désilet artériel est laissé en place pendant 24 à 48 heures permettant un geste endovasculaire ultérieur en cas de récurrence de déglobulisation. En effet, lors de l'opacification initiale, un spasme artériel peut masquer des lésions potentiellement responsables d'une récurrence du saignement.

CONTENTION :

Pantalon antichoc :

C'est un moyen de contention efficace des traumatismes abdomino-pelviens qui peut avoir été mis en place en préhospitalier. L'équipe de déchocage peut donc avoir à gérer le retrait du pantalon. Il ne sera réalisé que sur les lieux du traitement étiologique responsable de l'état de choc :

- Au bloc opératoire pour les saignements d'origine abdominale : l'équipe chirurgicale prête à intervenir et l'équipe d'anesthésie préparée à la possibilité d'une transfusion massive et importante et à l'utilisation éventuelle de vasopresseurs.

- En salle d'embolisation pour les saignements d'origine pelvienne et/ou abdominaux. Là encore, le radiologue doit être prêt à intervenir et l'équipe d'anesthésie-réanimation prête à réaliser une transfusion massive. En cas de grande instabilité lors du dégonflage de la partie pelvienne, le cathétérisme de l'artère humérale peut être préféré à celui de l'artère fémorale.

Fixateur externe :

Il n'a d'intérêt qu'en cas de fracture déplacée du bassin

- A la phase aiguë, il peut contribuer à l'hémostase du bassin en diminuant légèrement la compliance de l'espace rétropéritonéal. Sa réalisation ne doit toutefois en aucun cas retarder l'embolisation artérielle. C'est

pourquoi, la pose en urgence d'un fixateur externe pour une fracture déplacée du bassin ne doit s'envisager que chez les malades dont le saignement rétropéritonéal responsable d'un état de choc n'a pu être complètement stoppé par l'embolisation artérielle.

- Chez un malade stabilisé depuis au moins 6 h, ayant une fracture du bassin déplacée, la fixation externe apporte de nombreux avantages en terme d'analgésie, de nursing et de commodité de soins. La mise en décubitus ventral d'un malade ayant un fixateur externe est pratiquement irréalisable.

De nombreuses études montrent que l'utilisation en urgence de la fixation externe permet de réduire la mortalité liée aux fractures à haute énergie de la ceinture pelvienne ^[16]. Elle permet également de réduire le taux de complications septiques et la durée d'hospitalisation. Cette action de la fixation externe s'explique d'une part par la stabilisation apportée et d'autre part par un effet « **tamponnement** ». Cette méthode comporte des inconvénients :

- il s'agit d'une réelle intervention nécessitant le transport du patient au bloc opératoire.

- Les fiches percutanées sont presque constamment le siège de complications septiques, qui,

bien que généralement superficielles ne sont pas négligeables. Il a en effet été établi qu'il existait un lien entre ces suppurations sur fiches et les syndromes septiques affectant les patients ^[17]. D'autre part, cette suppuration interdit d'envisager secondairement une synthèse interne pelvienne ou cotyloïdienne lorsqu'il existe une fracture du cotyle associée.

- La fixation externe s'assortit de résultats fonctionnels moins bons que les méthodes concurrentes de réduction et de stabilisation définitive de ces lésions.

- Il encombre la partie antérieure de l'abdomen, rendant difficile une éventuelle laparotomie.

Clamp pelvien :

Une fixation externe peut également être obtenue par un système de clamps pelviens ^[18]. Il s'agit d'un dispositif comparable à un serre-joint comportant deux pointaux venant prendre appui sur les tubercules fessiers. Ce système a les mêmes avantages que le fixateur externe traditionnel, sa mise en place paraît plus simple, et peut éventuellement être envisagée, dans des conditions dégradées, sur l'aire d'accueil du polytraumatisé.

HÉMOSTASE CHIRURGICALE :

L'hémostase chirurgicale des hémorragies rétro-péritonéales est délicate et très risquée. En effet, l'ouverture du seul péritoine antérieur décomprime l'ERP de plus de 20 mmHg ^[5]. L'ouverture du péritoine postérieur expose encore plus à la décompression d'un hématome sous tension réalisant au moins en partie le tamponnement de l'hémorragie. En cas de saignement veineux ou diffus, le seul recours est de fermer sur champs avec déméchage toutes les 48 heures, afin de réaliser un tamponnement mécanique du saignement.

Ce type d'intervention de sauvetage est assorti d'une augmentation importante des complications infectieuses et de la mortalité.

CONCLUSION

Les traumatismes du bassin sont une pathologie fréquente avec une mortalité élevée, aggravée par la fréquence des lésions associées pouvant compliquer la stratégie thérapeutique. L'embolisation artérielle a transformé le pronostic de ces patients par un traitement efficace sur le syndrome hémorragique. Les patients présentant un traumatisme grave du bassin doivent être considérés comme des polytraumatisés et la prise en charge initiale doit, par conséquent, aboutir à une hospitalisation de première intention dans un centre de traumatologie disposant d'un service de radiologie interventionnelle et d'une équipe chirurgicale entraînée au traitement de ce type de pathologie. ■

« hospitalisation
primaire dans
un centre de
traumatologie »

Dr Gaëlle CHEISSON

Département d'Anesthésie-Réanimation

Hôpital de Bicêtre

Courriel : gaelle.cheisson@bct.ap-hop-paris.fr

Cet article a été soumis au comité de lecture d'Urgence Pratique et validé.